

Proton Therapy in the Treatment of Brain Tumors (5-year Review)

Yasaman Pourandish¹, Nima Abbasi Veldani², Abdollah Abolfathi^{3,4}, Neda Pourandish⁵,
Fatemeh Mehrabi^{1*}

1- Faculty member of Nursing Department, Department of Nursing, Arak University of Medical Sciences, Arak, Iran.

2- Resident in Neurosurgery, Student Research Committee, Arak University of Medical Sciences, Arak, Iran.

3- MSc Student in Nursing, Student Research Committee, Arak University of Medical Sciences, Arak, Iran.

4- Iranian Social Security Organization, Arak, Iran

5- MSc of Biomedical Engineer, Arak, Iran.

***Corresponding Author:** Fatemeh Mehrabi, Faculty member of Nursing Department, Department of Nursing, Arak University of Medical Sciences, Arak, Iran.

E-mail: fmehrabi1392@gmail.com

Received: 20 Nov 2022

Accepted: 3 Feb 2023

Abstract

Introduction: Surgery, chemotherapy and radiotherapy are the main pillars of brain tumor treatment. Radiotherapy is usually done with photon, which with this method, photon radiates to healthy tissue and causes secondary cancers. Proton therapy is a new method in radiotherapy that addresses many of these concerns. Considering the newness of this treatment method, we decided to introduce this method and its applications, to review the systematic review of proton therapy in the treatment of brain tumors.

Methods: In this systematic review, Scopus, Medline PubMed, Google Scholar, CINAHL, Trip and Magiran, SID databases were searched between 2017 and 2022. The search was done based on the keywords, Proton therapy, Brain Tumor, Proton radiotherapy and suitable Mesh words and using the PRISMA checklist, and 16 articles were included in the study out of 40 articles searched.

Results: Proton therapy in adults is effective in treating low-grade glioma tumors and benign tumors such as meningioma. They are also used as an effective treatment in the control of chondrosarcoma and chordoma tumors that are resistant to other types of radiation therapy. The role of this therapeutic method in the treatment of brain tumors, craniopharyngiomas, ependymomas, germ cell tumors, low-grade gliomas, medulloblastomas and atypical teratoid/rhabdoid tumors in children is very important because it does not spread to the surrounding tissue and reduces the possibility of late toxicity of the central nervous system. Gives.

Conclusions: Considering the benefits of proton therapy, such as reducing the damage of healthy tissue around the tumor, its use in the treatment of tumors resistant to radiotherapy and its wide application in the treatment of all types of brain tumors in children, this treatment method is recommended in the country for patients with tumors. brain to plan and execute.

Keywords: Brain Tumor, Radiotherapy, Proton therapy.

پروتون تراپی در درمان تومورهای مغزی (مروری ۵ ساله)

یاسمن پوراندیش^۱، نیما عباسی ولدانی^۲، عبدالله ابوالفتحی^۳، ندا پوراندیش^۴، فاطمه مهربابی^{۱*}

- ۱- عضو هیئت علمی دانشکده پرستاری، دانشکده پرستاری اراک، دانشگاه علوم پزشکی اراک، اراک، ایران.
- ۲- دستیار تخصصی جراحی مغز و اعصاب، کمیته تحقیقات دانشجویی، دانشگاه علوم پزشکی اراک، اراک، ایران.
- ۳- دانشجوی کارشناسی ارشد پرستاری، کمیته تحقیقات دانشجویی، دانشگاه علوم پزشکی اراک، اراک، ایران.
- ۴- سازمان تامین اجتماعی، اراک، ایران.
- ۵- کارشناسی ارشد مهندسی پزشکی، اراک، ایران.

نویسنده مسئول: فاطمه مهربابی، عضو هیئت علمی دانشکده پرستاری، دانشکده پرستاری اراک، دانشگاه علوم پزشکی اراک، اراک، ایران.
ایمیل: fmehrab1392@gmail.com

تاریخ دریافت: ۱۴۰۱/۸/۲۹ تاریخ پذیرش: ۱۴۰۱/۱۱/۱۴

چکیده

مقدمه: جراحی، شیمی درمانی و رادیوتراپی ارکان اصلی درمان تومورهای مغزی هستند. رادیوتراپی در حالت رایج با فوتون انجام می شود که با این روش فوتون به بافت سالم هم تابش می کند و باعث ایجاد سرطان های ثانویه می شود. پروتون تراپی روشی جدید در رادیوتراپی است که بسیاری از این نگرانی ها را برطرف می کند. با توجه به جدید بودن این روش درمانی، برای معرفی این روش و کاربردهایش برآن شدیم تا به بررسی مرور سیستماتیک پروتون تراپی در درمان تومورهای مغزی بپردازیم.

روش کار: در این مطالعه مرور نظام مند، پایگاه های اطلاعاتی Scopus, Medline PubMed, Google Scholar, CINAHL, Trip, Magiran, SID بین سالهای ۲۰۱۷ تا ۲۰۲۲ مورد جستجو قرار گرفتند. جستجو بر اساس کلیدواژه های Proton therapy, Brain Tumor, Proton radiotherapy و واژه های Mesh مناسب و با استفاده از چک لیست PRISMA انجام شد که از ۴۰ مقاله جستجو شده ۱۶ مقاله وارد مطالعه گردید.

یافته ها: پروتون تراپی در بزرگسالان در درمان تومورهای گلیوما درجه پایین و تومورهای خوش خیم مانند مننژیوم موثر است. همچنین به عنوان درمان موثر در کنترل تومورهای قاعده جمجمه کندروسارکوم و کوردوما که مقاوم به دیگر انواع پرتو درمانی هستند استفاده می شوند. نقش این روش درمانی در درمان انواع تومور مغزی - low- craniopharyngiomas, ependymomas, germ cell tumours, grade gliomas, medulloblastomas and atypical teratoid/rhabdoid tumours در اطفال بسیار مهم است چون به بافت اطراف منتشر نمی شود و احتمال سمیت دیررس دستگاه عصبی مرکزی را کاهش می دهد.

نتیجه گیری: با توجه به مزایای پروتون تراپی همچون کاهش آسیب بافت سالم اطراف تومور، استفاده آن در درمان تومورهای مقاوم به رادیوتراپی و کاربرد گسترده آن در درمان انواع تومورهای مغزی اطفال توصیه می شود این روش درمانی در کشور باجدیت بیشتری برای بیماران مبتلا به تومور مغزی برنامه ریزی و اجرا شود.

کلیدواژه ها: تومور مغزی، رادیوتراپی، پروتون تراپی.

مقدمه

سرطان به عنوان عامل اصلی مرگ و میر و مانع مهم برای افزایش امید به زندگی در جهان است (۱،۲). بر اساس برآوردهای سازمان بهداشت جهانی (WHO) در سال ۲۰۲۰، سرطان اولین یا دومین عامل مرگ و میر قبل از سن ۷۰ سال است و ۱/۶٪ از ابتلاهای جدید و ۲/۵٪ از مرگ‌های ناشی از سرطان مربوط به تومورهای مغزی و دستگاه عصبی مرکزی است (۳). در حال حاضر درمان قطعی برای بیماران مبتلا به تومورهای مغزی بدخیم وجود ندارد و اولویت درمان افزایش طول عمر بیمار و تسکین علائم ناشی از تومور است (۴) برنامه درمانی در اکثر این بیماران بصورت جراحی جهت خارج کردن تومور و پس از آن شروع شیمی درمانی و رادیوتراپی است، البته هر تومور با توجه نوع آن با پروتکل خاص خود درمان می شود (۵-۸). همه ی این درمان ها خود عوارض نورو توکسیسیته را برای بیماران در پی دارند و می توانند کیفیت زندگی بیماران را کاهش دهند، در بررسی های انجام شده مشخص شده هرچه برنامه درمانی جامع تر بطور مثال شامل رادیوشیمی درمانی باشد کیفیت زندگی بیماران کمتر می شود (۷). پرتو درمانی (RT) یک روش درمانی مهم تومورهای سیستم عصبی مرکزی (CNS) برای بهینه سازی کنترل موضعی تومور است. بر خلاف سایر بدخیمی های غیر CNS، تومورهای مغزی به ندرت تمایل به متاستازهای غیر CNS دوردست دارند و در نتیجه کنترل موضعی، کلیدی برای درمان و کنترل این بدخیمی های چالش برانگیز است (۹). در پرتو درمانی، با استفاده از پرتو های پر انرژی به DNA سلول های هدف که همان سلول های سرطانی هستند آسیب وارد می شود و سلول از بین می رود. پرتو درمانی با روش های مختلف از جمله تابش خارجی، تابش داخلی (براکی تراپی)، درمان با ذرات باردار و درمان با نوترون انجام می گیرد. یکی از مهم ترین روش های پرتو درمانی، پرتو درمانی خارجی است. اساس روش پرتو درمانی خارجی استفاده از انواع مختلف منابع پرتوزا شامل الکترون، نوترون، فوتون و یا ذرات سنگین باردار مثل پروتون در خارج بدن بیمار است (۱۰). هدف درمانی در پرتو درمانی، تاباندن دوز کشنده به تومور و در عین حال حفظ بافت های سالم اطراف است. پرتو درمانی شایعی که صورت می گیرد از نوع پرتو درمانی فوتونی است، اشعه ایکس که در پرتو درمانی فوتونی استفاده می شود، انرژی را به

شیوه ای نسبتاً پراکنده منتقل می کند. انرژی در طول کل مسیر پرتو فوتون به هنگام عبور از بدن رسوب می کند و حداکثر دوز تحویلی معمولاً بجای بافت هدف درست زیر سطح پوست ناحیه مورد تابش قرار میگیرد. در حالی که برنامه ریزان درمان سعی می کنند تا حد امکان از بافت های طبیعی محافظت کنند تا خطر عوارض جانبی را به حداقل برسانند، ساختارهای اطراف اهداف درمان ممکن است هنوز دوزهای قابل توجهی از اشعه را دریافت کنند. بنابراین، برای تومورهای مجاور ساختارهای حیاتی مانند کیاسم بینایی یا ساقه مغز، رادیوتراپی مبتنی بر فوتون ممکن است خطر قابل توجهی را به همراه داشته باشد (۱۱،۱۲). پروتون ها ذرات بنیادی با بار مثبت هستند، که خواص فیزیکی و بیولوژیکی متفاوت با فوتون ها دارند، مشخصه اصلی این ذرات باردار تحویل انرژی کمی تا پایان بردشان است که به پیک براگ معروف است، با بالاترین رسوب انرژی در حجم هدف و بدون دوز خروج که به لطف این ویژگی های فیزیکی، پرتو درمانی با پروتون توزیع دوز عالی را برای تومور فراهم می کند، در حالی که به طور قابل توجهی پرتو دهی بافت های سالم اطراف کاهش می دهد (۱۳).

باتوجه به آنچه در مورد اهمیت پرتو درمانی در روند درمانی تومورهای مغزی بیان شد و مورد توجه قرار دادن این موضوع که مرکز یون درمانی ایران از سال ۱۳۹۹ پرتو درمانی بوسیله پروتون را در ایران آغاز کرده است برآن شدیم تا تاثیر پرتو درمانی بوسیله پروتون را در روند درمان تومورهای مغزی بررسی کنیم.

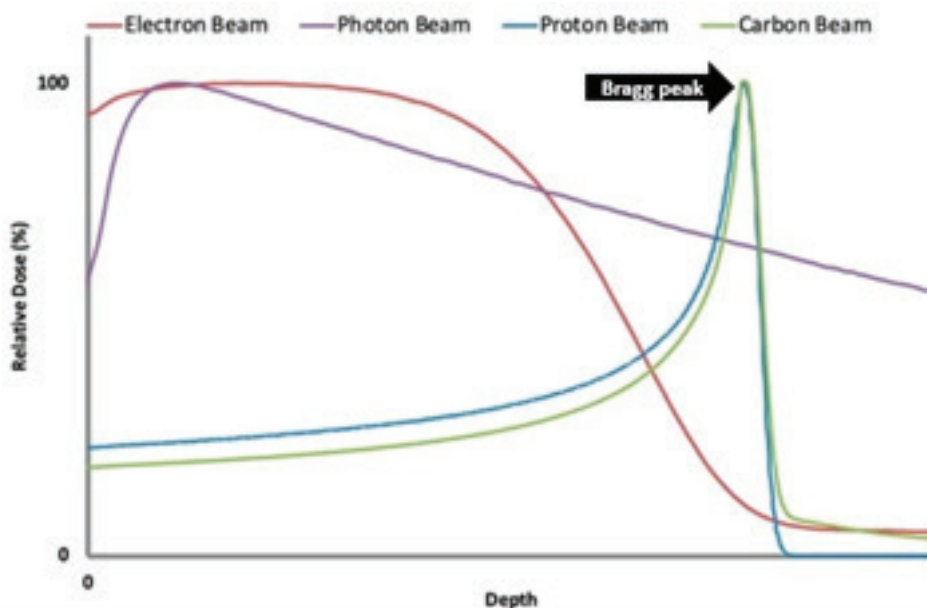
مکانیسم عمل

مزایای پرتو درمانی فوتونی در مقایسه با پرتو درمانی فوتونی اولین بار توسط دکتر ویلسون از دانشگاه هاروارد در سال ۱۹۴۶ بیان شد (۱۴). منبع پروتون درمانی یون با بار مثبت است، که خواص فیزیکی و بیولوژیکی متفاوت با فوتون ها دارند. در واقع الکترون و پروتون را از اتم هیدروژن جداسازی می کنند سپس با کمک شتاب دهنده های بزرگ سیکلوترون یا سنکروترون سرعت پرتوها را افزایش می دهند و باریکه فوتونی را می سازند، سرعت بالای پروتون ها سبب ایجاد انرژی بالا برای نفوذ در عمق های مورد نظر بدن می شود. یکی از ویژگی هایی که سبب متمایز شدن پروتون تراپی نسبت به سایر پرتو درمانی ها می شود، پدیده «پیک براگ» است.

یاسمن پوراندیش و همکاران

با پروتون توزیع دوز عالی را برای تومور فراهم می کند، در حالی که به طور قابل توجهی پرتودهی بافت های سالم اطراف کاهش می دهد. در ابتدا پروتون درمانی برای درمان تومورهای مقاوم در برابر رادیو مانند کوردوما و ملانوم استفاده شد اما با توسعه تکنیکهای پرتوتابی، استفاده از آن به تدریج به سایر سرطان ها مانند سرطان های اطفال، سر و گردن، ریه، کبد، پانکراس و پروستات گسترش یافت (۱۵) به دلیل این ویژگی های مطلوب، بسیاری از بیماران مبتلا به سرطان در ۳۰ سال گذشته در سراسر جهان با پروتون درمانی درمان شده اند (۱۶) بطوریکه تا Apr ۲۰۱۹، ۸۱ مرکز پروتون تراپی در سراسر جهان مشغول به فعالیت هستند و در ایران نیز از سال ۱۳۹۹ مرکز ملی یون درمانی ایران مجهز به این تکنولوژی گردید (۱۶).

در پرتو درمانی فوتونی که بسیار رایج است، فوتون انرژی را به شیوه ای نسبتاً پراکنده منتقل می کند و بافتهای سالم اطراف را تحت تاثیر قرار می دهد، انرژی در طول کل مسیر پرتو فوتون به هنگام عبور از بدن رسوب می کند و حداکثر دوز تحویلی معمولاً بجای بافت هدف درست زیر سطح پوست ناحیه مورد تابش قرار می گیرد. در حال که پرتو فوتونی انرژی زیادی را به هدف می تاباند و بلافاصله ناپدید می شود در واقع اوج انرژی یا همان پیک براگ دقیقاً قبل از توقف کامل رخ می دهد (شکل ۱). این فرآیند به راحتی قابل کنترل است یعنی می توان دقیقاً تعیین کرد که پیک براگ در محل تومور رخ دهد و بلافاصله پس از تخلیه انرژی پرتو متوقف خواهد شد که این امر موجب حفظ شدن بافتهای سالم اطراف تومور از پرتوگیری می گردد. با بالاترین رسوب انرژی در حجم هدف و بدون دوز خروج که به لطف این ویژگیهای فیزیکی، پرتو درمانی



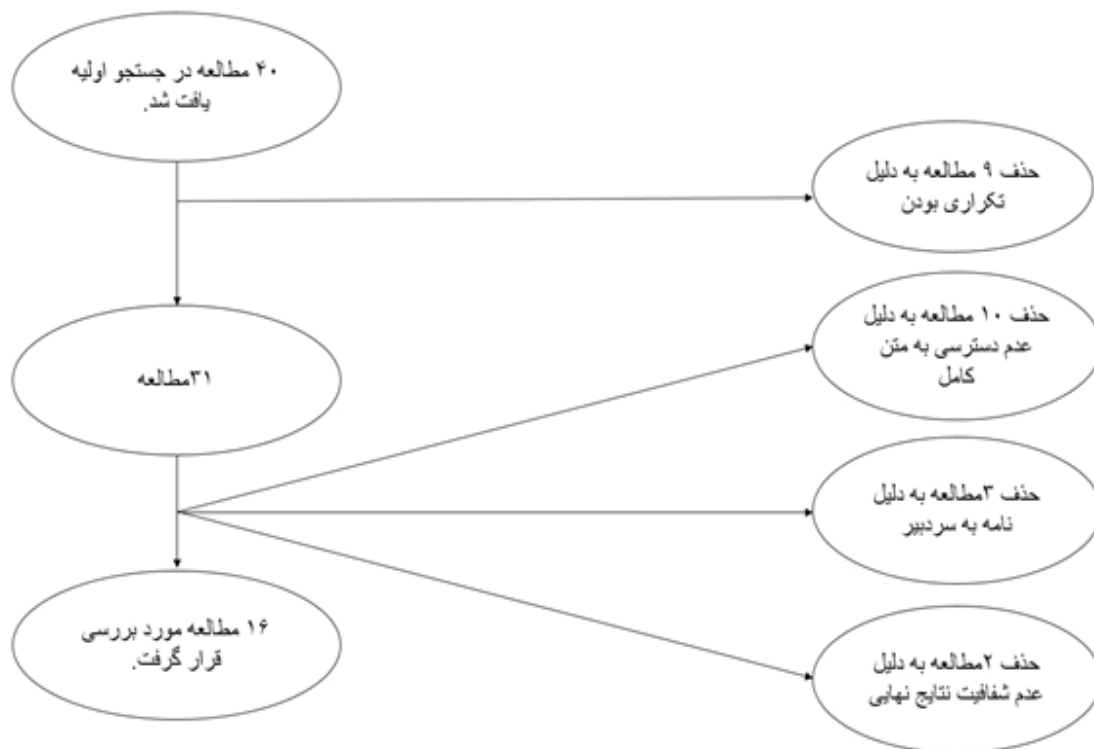
شکل ۱. نمودار توزیع انرژی پرتوهای مورد استفاده در پرتو درمانی و پدیده پیک براگ

در نهایت از ۴۰ مقاله جستجو شده ۱۶ مقاله وارد مطالعه گردید.

در این مطالعه معیار ورود شامل تمامی انواع مقالاتی که در بازه زمانی ۲۰۱۷ تا ۲۰۲۲ منتشر شدند بود. همچنین مطالعاتی که از لحاظ آماری شفاف نبودند و متن کامل آنها در دسترس نبود از نتایج جستجو حذف شدند. در بررسی مقالات از چک لیست PRISMA استفاده شد.

روش کار

برای نگارش این مقاله پایگاه های بین المللی، Scopus, Trip, Medline PubMed, Google Scholar, CINAHL, بانک های اطلاعاتی داخلی Magiran, SID در بازه پنج ساله ۲۰۱۷ تا ۲۰۲۲ مورد جستجو قرار گرفت. جستجو بر اساس کلیدواژه های، Brain Tumor, Proton therapy, radiotherapy Proton و واژه های Mesh مناسب انجام شد.



نمودار ۱: انتخاب و غربالگری مقالات براساس چک لیست PRISMA

یافته ها

پروتون تراپی در تومورهای مغزی بزرگسالان

بیماران مبتلا به تومورهای خوش خیم مغز و تومورهای مغزی با درجه پایین می توانند از مزایای پروتون تراپی استفاده کنند. تعداد قابل توجهی از بیماران گلیوما با درجه پایین بقای طولانی مدت دارند و تأثیر منفی پرتودرمانی فوتون بر روی این بیماران نشان داده شده است. در حال حاضر، هیچ داده منتشر شده ای از کارآزمایی های تصادفی شده برای مقایسه رادیوتراپی پروتون ها با رادیوتراپی فوتون برای گلیوما با درجه پایین وجود ندارد. با این حال، نتایج گزارش شده در مورد کاهش عارضه سمیت طولانی مدت رادیوتراپی در مطالعات پروتون تراپی بالینی، نتایج دلگرم کننده ای را نشان می دهد. با توجه به پیش آگهی ضعیف گلیوماهای با درجه بالا، یک الگوی افزایش دوز برای این تومورهای چالش برانگیز پیشنهاد شده است. مطالعه ای با اعمال تقویت فزاینده با پروتون ها به دوز کلی تا ۹۰ گری منجر به بهبود کنترل تومور و همچنین افزایش زمان متوسط بقا می شود اما تعداد قابل توجهی از بیماران

به دلیل نکرور تابشی مغز مجبور به جراحی شدند (۲۱-۱۹). در سیستم درمانی هلند رادیوتراپی با استفاده از پروتون جهت درمان تومورهای گلیوما با درجه پایین مورد استفاده قرار می گیرد و استدلال این سیستم درمانی بقای طولانی ۱۰ ساله این بیماران است که تاکید می شود در طی درمان آسیب عصبی کمی به وارد شود تا در مدت بقا طولانی کیفیت زندگی بالاتری داشته باشند، البته بر بیمارگزینی مناسب با توجه به گرید تومور توجه ویژه ای شده است (۲۲)

برخی از مننژیوم ها را می توان تومورهای خوش خیم درجه پایین نیز در نظر گرفت. برداشتن کامل تومور با جراحی درمان انتخابی برای مننژیوم علامت دار و یا پیشرونده است. با این حال، همه مننژیوماها برای جراحی مناسب نیستند و بنابراین پرتودرمانی اغلب اندیکاسیون دارد. به طور خاص، بیماران با تومورهای بدخیم، عود کننده یا با درجه بالا باقیمانده، کاندیدای پرتودرمانی هستند. مننژیوم در شکل بزرگ یا نزدیک به ساقه مغز، عصب بینایی، غده هیپوفیز و حلزون گوش ممکن است وجود داشته باشد که

درمان دچار عوارض جسمی همچون سمیت های مرتبط با رادیوتراپی تومور، عوارض عروقی مانند نکروز پرتویی، اختلال در رشد عصبی-شناختی از جمله از دست دادن نمره IQ، نقص بینایی، شنوایی یا غدد درون ریز و همچنین تغییرات پوستی مانند آلوپسی می شوند، این کودکان از نظر پیامدهای عصبی-روانشناختی در مقایسه با همسالان خود کمتر احتمال دارد که تحصیلات عالی را به پایان برسانند، مشاغل رقابتی را با موفقیت انجام دهند، ازدواج کنند، مستقل زندگی کنند یا مراقبت های بهداشتی مناسب دریافت کنند (۳۷-۳۹). بسیار واضح است با افزایش بقا کودکان مبتلا به سرطان باید به فکر کاهش عوارض دوران درمان نیز بود. رادیوتراپی پروتون بطور واضح و ثابت شده ای توانایی خود را در حفظ بهتر بافت های نرمال غیردرگیر از جمله اورگان های حیاتی در معرض خطر در مقایسه با فوتون درمانی استاندارد نشان داده است. بنابراین به یک روش پرتودهی پذیرفته شده برای چندین بدخیمی دوران کودکی تبدیل شده است. مزایای رادیوتراپی پروتون تومورهای مغزی در حفظ بهتر بافت مغز سالم و سایر اورگانهای در معرض خطر شامل حلزون شنوایی غده هیپوفیز، هیپوکامپ، ساختارهای بینایی و ساقه مغز می شود (۴۰-۴۲). رادیوتراپی پروتون در اطفال دارای تومورهای craniopharyngiomas, ependymomas, germ cell tumours, low-grade gliomas, medulloblastomas, atypical teratoid/rhabdoid tumours توصیه می شود. استفاده از رادیوتراپی پروتون برای کودکان مبتلا به تومورهای مغزی یک فرصت منحصر به فرد برای کاهش احتمال سمیت دیررس CNS با کاهش دوز انتگرال مغز است، به ویژه در بیماران بسیار کم سن مبتلا به تومورهایی مانند atypical teratoid/rhabdoid tumours. اپاندیموم یا مدولوبلاستوما (۴۹-۴۲). همچنین رادیوتراپی با پروتون به دلیل آسیب کمتر به بافت مغز در اطفال باعث کاهش عوارض عصبی-روانشناختی اطفال می شود (۵۰).

در کنار همه مزایای بیان شده رادیوتراپی با پروتون در اطفال دارای تومور مغزی می تواند باعث واسکولوپاتی و CVA در عروق مغزی شود و کودکان باید از نظر مسمومیت های تشعشعی عروقی تاخیری پس از درمان با پروتون به دقت تحت نظر باشند (۵۱). همچنین باید احتمال نکروز بافت مغز پس از رادیوتراپی را در نظر داشته باشیم، هرگونه شیمی درمانی قبل از پروتون تراپی، هیدروسفالی به عنوان علامت اولیه، و اپاندیموم عوامل خطر مهم مرتبط با نکروز

یک چالش درمانی است و پروتون تراپی در این تومورهای نزدیک به اجزای حیاتی و حساس مغز ممکن است امکان افزایش دوز را برای مننژیوم های بدخیم فراهم. بطور کلی پروتون تراپی را می توان جهت تومورهای مغزی با درجه پایین (به عنوان مثال گلیوما) یا تومورهای خوش خیم (مثلا مننژیوم) تجویز کرد، زیرا این بیماران زمان بقای طولانی قابل توجهی را تجربه می کنند و با استفاده از این روش پروتون درمانی احتمال عارضه سمیت طولانی مدت ناشی از پرتو درمانی را کاهش دهیم. همچنین، پروتون درمانی می تواند برای بیماران مبتلا به مننژیوم غیر خوش خیم با الگوی افزایش دوز تجویز کرد (۲۶-۲۳).

پروتون تراپی در تومور قاعده جمجمه

کندروسارکوم و کوردوما قاعده جمجمه تومورهای بسیار نادری هستند که شیوع آنها کمتر از ۱ در میلیون است و کنترل این تومور در موضع بطور صحیح در میزان بقای بیمار نقش مهمی دارد، مسئله ای که در میسر درمان این تومورها است و درمان آن را متمایز می کند radio-resistant بودن این تومورها است در نتیجه به رادیو تراپی معمول با فوتون تراپی پاسخ نمی دهند (۲۹-۲۷)، بطوری که مطالعات متعددی نشان داده است فوتون تراپی در کنترل این تومورها موفق نبوده است در مطالعات اخیر اثر بخشی پرتو درمانی با پروتون بر روی این تومورها مورد بررسی قرار گرفت در مطالعه ای ۳۵ بیمار که تحت درمان با پروتون تراپی بودند در کنترل موضعی تومور ۵ ساله ۹۲/۸٪ موفقیت آمیز بود (۳۰) همچنین در مطالعات دیگر نیز به کنترل مناسب این تومورها با استفاده از پروتون تراپی اشاره شده است اما نکته قابل توجه استفاده از دوز کنترل شده پروتون جهت پیشگیری از عارضه مسمومیت با پرتو است البته مسمومیت ساقه مغز فقط در ۴/۶٪ بیماران مشاهده شد و ۸۸٪ از بیماران مشکل مسمومیت پرتو را تجربه نکردند (۳۵-۳۱). در مطالعه ای که ۱۳ بیمار دارای کندروسارکوم پایه جمجمه و کوردوما در آن مورد بررسی قرار گرفتند استفاده از پرتودرمانی پروتون هیچگونه سمیتی برای اعصاب بینایی و ساقه مغز ایجاد نکرده بود (۳۶).

پروتون تراپی در تومورهای مغزی اطفال

سالانه تعداد زیادی از کودکان در سراسر جهان به سرطان مبتلا می شوند اما به لطف پیشرفت هایی که در علم پزشکی صورت گرفته است بیش از ۸۰ درصدشان درمان می شوند. کودکانی که دچار تومورهای مغزی می شوند در طی


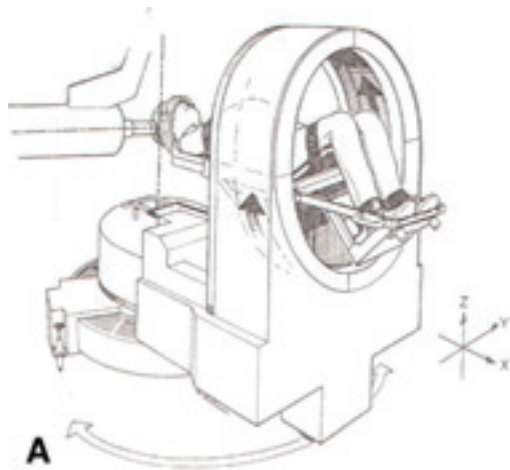
رادیوتراپی در این کودکان مبتلا به تومور مغزی تحت درمان با پروتون هستند (۵۲).

پروتون تراپی در Stereotactic Radiosurgery

Stereotactic Radiosurgery مبتنی بر پروتون برای اولین بار توسط دکتر ریموند کیلبرگ در سال ۱۹۶۰ در آزمایشگاه سیکلوترون هاروارد پایه‌گذاری شد (۵۳) (شکل ۲). استفاده از این روش در انواع تومورهای مغزی نتایج متفاوتی را به همراه دارد.

در بررسی ۳۷۰ بیمار دارای تومورهای مغزی متاستاتیک تحت درمان با proton Stereotactic Radiosurgery میانگین بقا ۱۲/۴ ماه بود و شایعترین عوارض خستگی کم درجه (۱۲/۵٪)، سردرد (۱۰/۰٪)، ضعف حرکتی (۶/۲٪)، تشنج (۵/۸٪) و سرگیجه (۵/۴٪) بود. میزان رادیونکروز تایید شده پاتولوژیک در ۱۲ ماه ۳/۶٪ گزارش شد (۵۴). تجربه رادیوسرجری پروتون در مدیریت آدنوم هیپوفیز تا حد زیادی محدود به استفاده از پروتون برای ضایعات عملکردی است و تجزیه و تحلیل داده‌های ۶۰ بیمار آدنوم هیپوفیز تحت

درمان با رادیوسرجری پروتون نشان داد این بیماران هیچ عارضه بینایی جدید، اختلالات تشنجی، آسیب‌های مغزی یا تومورهای ثانویه مغزی در تصویربرداری پیگیری گزارش نکردند. همچنین ۸۸ بیمار دارای تومور شوانوم دهلیزی تحت درمان با رادیوسرجری پروتون قرار گرفته بودند کنترل تومور پنج ساله ۹۳/۶٪ بود. حفظ عملکرد ۵ ساله عصب facial ۹۱/۱٪ بود. میزان حفظ ۵ ساله عصب سه قلو ۸۹/۴٪ بود. در ۵۱ بیمار با مننژیوم خوش‌خیم تحت درمان با رادیوسرجری پروتون میزان کنترل تومور ۳ ساله ۹۴٪ و میانگین زمان پیشرفت ۴۸ ماه مشاهده شد. ۹/۵٪ عوارض جانبی گذرا، از جمله درد صورت و تشنج را تجربه کردند که به ترتیب با استروئیدها و داروهای ضد صرع برطرف شد. ۵/۹٪ عوارض جانبی دائمی ایجاد کردند که شامل تشنج در دو بیمار بود که نیاز به استفاده طولانی مدت از داروهای ضد صرع داشت. هیچ نقص عصبی جمجمه جدیدی پس از SRS پروتون مشاهده نشد (۵۵).



شکل ۲. دستگاه Proton SRS

برای درمان تومورهای مغزی باشند. رادیوتراپی پروتون در بزگسالان در درمان تومورهای گلیوما درجه پایین و تومورهای خوش‌خیم مانند مننژیوم موثر است چون باعث کاهش سمیت تشعشعی دیررس CNS شده است اما بر روی عملکرد شناختی بیماران تاثیر منفی داشته است. اما نکته قابل توجه این است که بیشترین سود و کمترین عوارض در این روش درمانی برای بیماران با تومورهای گلیوما درجه پایین است. در مورد گلیوماهای با درجه بالا، یک الگوی افزایش دوز پیشنهاد شده است که منجر به بهبود کنترل

بحث و نتیجه گیری

پرتو درمانی بخش جدایی ناپذیر درمان تومورهای مغزی است. هدف اصلی درمان در پرتودرمانی، تاباندن دوز کشنده به تومور و در عین حال حفظ بافت‌های سالم اطراف است استفاده از فوتون در پرتو درمانی بدلیل پراکنده شدن ذرات فوتون می‌تواند به بافت‌های سالم اطراف تومور آسیب بزند اما پروتون‌ها به دلیل خواص فیزیکی که دارند به بافتهای اطراف منتشر نمی‌شوند و بیشترین انرژی خود را در محل تومور تخلیه می‌کنند و بنظر می‌رسد گزینه مناسبی

یاسمن پوراندیش و همکاران

atypical teratoid/rhabdoid tumours در اطفال بسیار حائض اهمیت است چون همانطور که بیان شد به بافتهای اطراف منتشر نمی شود و همین امر موجب شده پرتون تراپی در اطفال یک فرصت منحصر به فرد برای کاهش احتمال سمیت تشعشعی دیررس CNS به ویژه در بیماران بسیار جوان مبتلا به تومورهایی مانند atypical teratoid/rhabdoid tumours، اپاندیموم یا مدولوبلاستوما محسوب شود، همچنین رادیوتراپی با پرتون به دلیل آسیب کمتر به بافت مغز در اطفال باعث کاهش عوارض عصبی-روانشناختی اطفال می شود. از پرتون تراپی می توان در Stereotactic Radiosurgery هم استفاده کرد. نکته قابل توجه در اطفالی که تحت درمان با پرتون تراپی هستند نکرور ناشی از رادیوتراپی است که با دقت در انتخاب دوز پرتو تابی قابل کنترل است.

با توجه به آنچه بیان شد توصیه می شود این روش درمانی جهت درمان تومورهای مغزی در خط مشی درمانی کشور بخصوص در درمان اطفال قرار گیرد.

تومور و همچنین زمان بقای متوسط شده است اما تعداد قابل توجهی از بیماران به دلیل نکرور تابشی مغز مجبور به جراحی شدند. در مورد منژیوم با شکل بزرگ و پیچیده که در نزدیکی ساقه مغز، عصب بینایی، غده هیپوفیز و حلزون گوش قرار داشته باشد یک چالش درمانی است که پرتون تراپی می تواند امکان افزایش دوز را برای درمان این گونه منژیوم را فراهم کند.

همچنین پرتون تراپی به عنوان درمان موثر در کنترل تومورهای قاعده جمجمه کندروسارکوم و کوردوما که مقاوم به دیگر انواع پرتو درمانی هستند استفاده می شوند. بنابراین پرتون تراپی باید استاندارد مراقبت برای کندروسارکوم و کوردوما باشند، زیرا با این روش درمانی می توان دوز را افزایش داد و شانس درمان را برای این بیماران چالش برانگیز به حداکثر رساند.

نقش این روش درمانی در درمان انواع تومور مغزی craniopharyngiomas, ependymomas, germ cell tumours, low-grade gliomas, medulloblastomas,

References

1. Mehrabi F, Hekmatpou D, Abolfathi A. The Relationship between Demographic Characteristics and Quality of Life in Patients with Cancer. *hrjbaq* 2019; 5 (1) :8-15. <https://doi.org/10.29252/hrjbaq.5.1.8>
2. Nejat N, Mehrabi F. The Occupational Hazards of Exposure to Antineoplastic and Chemotherapy Drugs in Nurses. A systematic review. *IJCA* 2020; 1 (3) :20-28. <https://doi.org/10.29252/ijca.1.3.20>
3. Sung H, Ferlay J, Siegel RL, Laversanne M, Soerjomataram I, Jemal A, Bray F. Global cancer statistics 2020: GLOBOCAN estimates of incidence and mortality worldwide for 36 cancers in 185 countries. *CA: a cancer journal for clinicians*. 2021 May;71(3):209-49. <https://doi.org/10.3322/caac.21660>
4. Kirkbride P, Tannock IF. Trials in palliative treatment-have the goal posts been moved? *Lancet Oncol* 2008;9:186-7. [https://doi.org/10.1016/S1470-2045\(08\)70041-X](https://doi.org/10.1016/S1470-2045(08)70041-X)
5. Nimsy C, von Keller B, Schlaffer S, Kuhnt D, Weigel D, Ganslandt O, et al. Updating navigation with intraoperative image data. *Topics in Magnetic Resonance Imaging*. 2008 Aug 1;19(4):197-204. <https://doi.org/10.1097/RMR.0b013e31819574ad>
6. Paulus W, Peiffer J. Intratumoral histologic heterogeneity of gliomas. A quantitative study. *Cancer*. 1989; 64(2):442-7. [https://doi.org/10.1002/1097-0142\(19890715\)64:2<442::AID-CNCR2820640217>3.0.CO;2-S](https://doi.org/10.1002/1097-0142(19890715)64:2<442::AID-CNCR2820640217>3.0.CO;2-S)
7. Pötzi C, Becherer A, Marosi C, Karanikas G, Szabo M, Dudeczak R, et al. Methionine and Fluorodeoxyglucose PET in the follow-up of glioblastoma multiforme. *Journal of neurooncology*. 2007;84(3):305-14. <https://doi.org/10.1007/s11060-007-9375-6>
8. Abbasi Veldani N, pourandish Y, Mehrabi F. The use of radiotherapy during surgery in the treatment of brain tumors (systematic review). *IJCA* 2021; 1 (4) :39-47.
9. pakpour haji agha A, yekani nejhada M S, khoshnevisan A, nikobakht M, mardani A, kamali ardakani S. Health related quality of life associated factors among patients with brain tumors. *sjimu*. 2013; 21 (3) :1-11.
10. Palm RF, Oliver DE, Yang GQ, Abuodeh Y, Naghavi AO, Johnstone PA. The role of dose escalation and proton therapy in perioperative or definitive treatment of chondrosarcoma and chordoma: an analysis of the National Cancer Data Base. *Cancer*. 2019 Feb 15;125(4):642-51. <https://doi.org/10.1002/cncr.31958>

11. Weber DC, Lim PS, Tran S, Walser M, Bolsi A, Kliebisch U, Beer J, Bachtary B, Lomax T, Pica A. Proton therapy for brain tumours in the area of evidence-based medicine. *The British journal of radiology*. 2020 Mar;93(1107):20190237. <https://doi.org/10.1259/bjr.20190237>
12. Allen, C.; Borak, T.B.; Tsujii, H.; Nickoloff, J.A. Heavy charged particle radiobiology: Using enhanced biological effectiveness and improved beam focusing to advance cancer therapy. *Mutat. Res*. 2011, 711, 150-157. <https://doi.org/10.1016/j.mrfmmm.2011.02.012>
13. Weber, U.; Kraft, G. Comparison of carbon ions versus protons. *Cancer J*. 2009, 15, 325-332. <https://doi.org/10.1097/PPO.0b013e3181b01935>
14. Scaringi C, Agolli L, Minniti G. Technical advances in radiation therapy for brain tumors. *Anticancer research*. 2018 Nov 1;38(11):6041-5. <https://doi.org/10.21873/anticancer.12954>
15. Wilson RR. Radiological use of fast protons. *Radiology*. 1946 Nov;47(5):487-91. <https://doi.org/10.1148/47.5.487>
16. Chhabra AM, Chowdhary M, Mehta MP. Charged-Particle Proton Radiosurgery. In: *Stereotactic Radiosurgery and Stereotactic Body Radiation Therapy*. Cham: Springer; 2019.P. 91-101. https://doi.org/10.1007/978-3-030-16924-4_9
17. Yuan TZ, Zhan ZJ, Qian CN. New frontiers in proton therapy: applications in cancers. *Cancer Communications*. 2019 Dec;39(1):1-7. Particle Therapy Co-Operative Group [main page]. Available: www.ptcog.ch (accessed 2019 May 23). <https://doi.org/10.1186/s40880-019-0407-3>
18. Buckner JC, Shaw EG, Pugh SL, Chakravarti A, Gilbert MR, Barger GR, et al. Radiation plus procarbazine, CCNU, and vincristine in low-grade glioma. *New England Journal of Medicine*. 2016 Apr 7;374(14):1344-55. <https://doi.org/10.1056/NEJMoa1500925>
19. Eekers DBP, Roelofs E, Cubillos-Mesias M, Niël C, Smeenk RJ, Hoeben A, et al. Intensity-modulated proton therapy decreases dose to organs at risk in low-grade glioma patients: results of a multicentric in silico ROCOCO trial. *Acta Oncol* 2019; 58: 57-65. <https://doi.org/10.1080/0284186X.2018.1529424>
20. Badiyan SN, Ulmer S, Ahlhelm FJ, Fredh ASM, Kliebisch U, Calaminus G, et al. Clinical and radiologic outcomes in adults and children treated with Pencil-Beam scanning proton therapy for low-grade glioma. *International Journal of Particle Therapy* 2017; 3: 450-60. <https://doi.org/10.14338/IJPT-16-00031.1>
21. van der Weide HL, Kramer MC, Scandurra D, Eekers DB, Klaver YL, Wiggenraad RG, Romero AM, Coremans IE, Boersma L, van Vulpen M, Langendijk JA. Proton therapy for selected low grade glioma patients in the Netherlands. *Radiotherapy and Oncology*. 2021 Jan 1;154:283-90. <https://doi.org/10.1016/j.radonc.2020.11.004>
22. McDonald MW, Plankenhorn DA, McMullen KP, Henderson MA, Dropcho EJ, Shah MV, et al. Proton therapy for atypical meningiomas. *J Neurooncol* 2015; 123: 123-8. <https://doi.org/10.1007/s11060-015-1770-9>
23. Vlachogiannis P, Gudjonsson O, Montelius A, Grusell E, Isacson U, Nilsson K, et al. Hypofractionated high-energy proton-beam irradiation is an alternative treatment for WHO grade I meningiomas. *Acta Neurochir* 2017; 159: 2391-400. <https://doi.org/10.1007/s00701-017-3352-4>
24. Murray FR, Snider JW, Bolsi A, Lomax AJ, Walser M, Kliebisch U, et al. Longterm clinical outcomes of pencil beam scanning proton therapy for benign and non-benign intracranial meningiomas. *International Journal of Radiation Oncology*Biophysics* 2017; 99: 1190-8. <https://doi.org/10.1016/j.ijrobp.2017.08.005>
25. El Shafie RA, Czech M, Kessel KA, Habermehl D, Weber D, Rieken S, et al. Clinical outcome after particle therapy for meningiomas of the skull base: toxicity and local control in patients treated with active rasterscanning. *Radiat Oncol* 2018; 13: 54. <https://doi.org/10.1186/s13014-018-1002-5>
26. Smoll NR, Gautschi OP, Radovanovic I, Schaller K, Weber DC. Incidence and relative survival of chordomas: the standardized mortality ratio and the impact of chordomas on a population. *Cancer*. 2013 Jun 1;119(11):2029-37. <https://doi.org/10.1002/cncr.28032>
27. Pearlman AW, Friedman M. Radical radiation therapy of chordoma. *American Journal of Roentgenology* 1970; 108: 333-41. <https://doi.org/10.2214/ajr.108.2.333>
28. Rich TA, Schiller A, Suit HD, Mankin HJ. Clinical and pathologic review of 48 cases of chordoma. *Cancer* 1985; 56: 182-7. <https://doi.org/10.1002/1097->

- [0142\(19850701\)56:1<182::AID-CNCR2820560131>3.0.CO;2-J](https://doi.org/10.142(19850701)56:1<182::AID-CNCR2820560131>3.0.CO;2-J)
29. Snider JW, Schneider RA, Poelma-Tap D, Stieb S, Murray FR, Placidi L, et al. Longterm outcomes and prognostic factors after Pencil-Beam scanning proton radiation therapy for spinal chordomas: a large, singleinstitution cohort. *International Journal of Radiation Oncology*Biolog*Physics* 2018; 101: 226-33. <https://doi.org/10.1016/j.ijrobp.2018.01.060>
 30. Youn SH, Cho KH, Kim J-Y, Ha B, Lim YK, Jeong JH, et al. Clinical outcome of proton therapy for patients with chordomas. *Radiat Oncol J* 2018; 36: 182-91. <https://doi.org/10.3857/roj.2018.00164>
 31. Demizu Y, Mizumoto M, Onoe T, Nakamura N, Kikuchi Y, Shibata T, et al. Proton beam therapy for bone sarcomas of the skull base and spine: a retrospective nationwide multicenter study in Japan. *Cancer Sci* 2017; 108: 972-7. <https://doi.org/10.1111/cas.13192>
 32. Gatfield ER, Noble DJ, Barnett GC, Early NY, Hoole ACF, Kirkby NF, et al. Tumour volume and dose influence outcome after surgery and high-dose photon radiotherapy for chordoma and chondrosarcoma of the skull base and spine. *Clin Oncol* 2018; 30: 243-53. <https://doi.org/10.1016/j.clon.2018.01.002>
 33. Feuvret L, Bracci S, Calugaru V, Bolle S, Mammar H, De Marzi L, et al. Efficacy and safety of adjuvant proton therapy combined with surgery for chondrosarcoma of the skull base: a retrospective, population-based study. *International Journal of Radiation Oncology*Biolog*Physics* 2017; 95: 312-21. <https://doi.org/10.1016/j.ijrobp.2015.12.016>
 34. Choy W, Terterov S, Ung N, Kaprealian T, Trang A, DeSalles A, et al. Adjuvant stereotactic radiosurgery and radiation therapy for the treatment of intracranial chordomas. *J Neurol Surg B Skull Base* 2016; 77: 038-46. <https://doi.org/10.1055/s-0035-1554907>
 35. Parzen JS, Li X, Zheng W, Ding X, Kabolizadeh P. Proton therapy for skull-base chordomas and chondrosarcomas: initial results from the beaumont proton therapy center. *Cureus*. 2021 May 27;13(5). <https://doi.org/10.7759/cureus.15278>
 36. Pui CH, Pei D, Pappo AS, Howard SC, Cheng C, Sandlund JT, et al. Treatment outcomes in black and white children with cancer: results from the SEER database and St Jude Children's Research Hospital, 1992 through 2007. *Journal of Clinical Oncology*. 2012 Jun 6;30(16):2005. <https://doi.org/10.1200/JCO.2011.40.8617>
 37. King AA, Seidel K, Di C, et al. Long-term neurologic health and psychosocial function of adult survivors of childhood medulloblastoma/PNET: a report from the Childhood Cancer Survivor Study. *Neuro Oncol*. 2017;19(5):689-698.
 38. Gurney JG, Krull KR, Kadan-Lottick N, et al. Social outcomes in the Childhood Cancer Survivor Study cohort. *J Clin Oncol*. 2009;27(14):2390-2395. <https://doi.org/10.1200/JCO.2008.21.1458>
 39. Giantsoudi D, Sethi RV, Yeap BY, Eaton BR, Ebb DH, Caruso PA, et al. Incidence of CNS injury for a cohort of 111 patients treated with proton therapy for medulloblastoma: let and RBE associations for areas of injury. *International Journal of Radiation Oncology*Biolog*Physics* 2016; 95: 287-96. <https://doi.org/10.1016/j.ijrobp.2015.09.015>
 40. Bojaxhiu B, Ahlhelm F, Walser M, Placidi L, Kliebsch U, Mikroutsikos L, et al. Radiation Necrosis and White Matter Lesions in Pediatric Patients With Brain Tumors Treated With Pencil Beam Scanning Proton Therapy. *International Journal of Radiation Oncology*Biolog*Physics* 2018; 100: 987-96. <https://doi.org/10.1016/j.ijrobp.2017.11.037>
 41. Gentile MS, Yeap BY, Paganetti H, Goebel CP, Gaudet DE, Gallotto SL, et al. Brainstem injury in pediatric patients with posterior fossa tumors treated with proton beam therapy and associated dosimetric factors. *International Journal of Radiation Oncology*Biolog*Physics*. 2018 Mar 1; 100(3):719-29. <https://doi.org/10.1016/j.ijrobp.2017.11.026>
 42. Bishop AJ, Greenfield B, Mahajan A, Paulino AC, Okcu MF, Allen PK, et al. Proton beam therapy versus conformal photon radiation therapy for childhood craniopharyngioma: multi-institutional analysis of outcomes, cyst dynamics, and toxicity. *International Journal of*
 43. Ares C, Albertini F, Frei-Welte M, Bolsi A, Grotzer MA, Goitein G, et al. Pencil beam scanning proton therapy for pediatric intracranial ependymoma. *Journal of neuro-oncology*. 2016 May;128(1):137-45.

- <https://doi.org/10.1007/s11060-016-2090-4>
44. MacDonald SM, Trofimov A, Safai S, Adams J, Fullerton B, Ebb D, et al. Proton radiotherapy for pediatric central nervous system germ cell tumors: early clinical outcomes. *International Journal of Radiation Oncology* Biology* Physics* 2011; 79: 121-9. <https://doi.org/10.1016/j.ijrobp.2009.10.069>
 45. Weber DC, Ares C, Malyapa R, Albertini F, Calaminus G, Kliebsch U, et al. Tumor control and QOL outcomes of very young children with atypical teratoid/rhabdoid tumor treated with focal only chemoradiation therapy using pencil beam scanning proton therapy. *J Neurooncol* 2015; 121: 389-97. <https://doi.org/10.1007/s11060-014-1648-2>
 46. Mizumoto M, Oshiro Y, Takizawa D, Fukushima T, Fukushima H, Yamamoto T, et al. Proton beam therapy for pediatric ependymoma. *Pediatr Int* 2015; 57: 567-71. <https://doi.org/10.1111/ped.12624>
 47. Sato M, Gunther JR, Mahajan A, Jo E, Paulino AC, Adesina AM, et al. Progressionfree survival of children with localized ependymoma treated with intensitymodulated radiation therapy or protonbeam radiation therapy. *Cancer* 2017; 123: 2570-8. <https://doi.org/10.1002/cncr.30623>
 48. Eaton BR, Chowdhry V, Weaver K, Liu L, Ebb D, MacDonald SM, et al. Use of proton therapy for re-irradiation in pediatric intracranial ependymoma. *Radiother Oncol* 2015; 116: 301-8. <https://doi.org/10.1016/j.radonc.2015.07.023>
 49. Indelicato DJ, Rotondo RL, Uezono H, Sandler ES, Aldana PR, Ranalli NJ, Beier AD, Morris CG, Bradley JA. Outcomes following proton therapy for pediatric low-grade glioma. *International Journal of Radiation Oncology* Biology* Physics*. 2019 May 1;104(1):149-56. <https://doi.org/10.1016/j.ijrobp.2019.01.078>
 50. Gross JP, Powell S, Zelko F, Hartsell W, Goldman S, Fangusaro J, Lulla RR, Smiley NP, Chang JH, Gondi V. Improved neuropsychological outcomes following proton therapy relative to X-ray therapy for pediatric brain tumor patients. *Neuro-oncology*. 2019 Jul 11;21(7):934-43. <https://doi.org/10.1093/neuonc/noz070>
 51. Hall MD, Bradley JA, Rotondo RL, Hanel R, Shah C, Morris CG, Aldana PR, Indelicato DJ. Risk of radiation vasculopathy and stroke in pediatric patients treated with proton therapy for brain and skull base tumors. *International Journal of Radiation Oncology* Biology* Physics*. 2018 Jul 15;101(4):854-9. <https://doi.org/10.1016/j.ijrobp.2018.03.027>
 52. Bojaxhiu B, Ahlhelm F, Walser M, Placidi L, Kliebsch U, Mikroutsikos L, Morach P, Bolsi A, Lomax T, Pica A, Weber DC. Radiation necrosis and white matter lesions in pediatric patients with brain tumors treated with pencil beam scanning proton therapy. *International Journal of Radiation Oncology* Biology* Physics*. 2018 Mar 15;100(4):987-96. <https://doi.org/10.1016/j.ijrobp.2017.11.037>
 53. Chen CC, Chapman P, Petit J, Loeffler J. Proton radiosurgery in neurosurgery. *Neurosurgical focus*. 2007 Dec 1;23(6):E4. <https://doi.org/10.3171/FOC-07/12/E5>
 54. Lehrer EJ, Prabhu AV, Sindhu KK, Lazarev S, Ruiz-Garcia H, Peterson JL, Beltran C, Furutani K, Schlesinger D, Sheehan JP, Trifiletti DM. Proton and heavy particle intracranial radiosurgery. *Biomedicines*. 2021 Jan 3;9(1):31. <https://doi.org/10.3390/biomedicines9010031>